

Urgences assurées
24h/24, 7j/7

Service de Médecine

Médecine préventive
Médecine Interne
Imagerie
Dr. C. BILLE
Dr. J. DUPONT MONOD
Dr. AS. MEUNIER
Dr E. RATTEZ

Service de Cardiologie

Cardiologie Médicale
et Interventionnelle
Imagerie
Dr. E. BOMASSI
Dr. C. MISBACH

Service d'Ophtalmologie

Ophtalmologie médicale
et chirurgicale
Dr. Ph. DURIEUX

Service de Neurologie

Neurologie Médicale
Neurochirurgie
Neuro Imagerie
Dr. V. MAYOUSSE

Service de Chirurgie

Traumatologie
Chirurgie vidéo assistée
Neurochirurgie
Chirurgie thoracique
et abdominale
Dr. S. ETCHEPAREBORDE
Dr. A. GAUTHEROT
Dr. M. LEFEBVRE
Dr. S. LIBERMANN
Dr. S. PLOYART

Service des Nouveaux Animaux de Compagnie

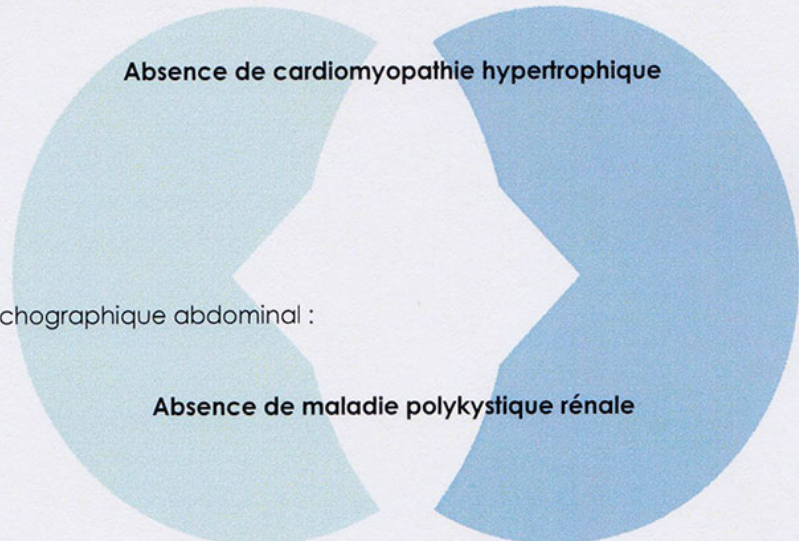
Médecine
Chirurgie
Imagerie
Dr. L. FLENGHI
Dr. C. LEVRIER

A l'attention du Dr ,

Chat **UMBRENELLA**, Siberien femelle de **Mr et/ou Mme DE BARROS**
Né(e) le 12 JUN 15
Poids = 3.6 kg
N° Puce : 941000018398861

VDd	SIVd	VGd	PPVGd	SIVs	VGs	PPVGs	AG	Ao	Vmax Ao	Vmax Pulm	Em	Am
-	4.4	16.1	4.6	7.7	7.7	6.3	9.5	7.6				
Vmax mitr	VVGd	VVGs	TAp	TEp	E'	A'	S rad.	S long.	Et	At	Vmax tric	

Examen échocardiographique (2D+TM) : normal



Examen échographique abdominal :

Absence de maladie polykystique rénale

En vous remerciant de nous avoir confié ce cas, et restant à votre entière disposition pour tout renseignement complémentaire

Bien confraternellement,

Éric BOMASSI

Dr Vét, CES Hem, Dipl. Univ, DEMV, Dipl. DESV-MI (option Cardiologie)
Spécialiste en Médecine Interne (Cardiologie)
ebomassi@chvcordeliers.com

